Профилактика кровотечения при операции удаления зуба у пациентов, находящихся на антикоагулянтной терапии

А.В. Павленко

В.Ф. Токарский

Г.Б. Проць

М.А. Павленко

A. Shterenberg

Оральные антикоагулянты (ОАК) – это препараты, которые препятствуют свертыванию крови путем блокирования синтеза печенью факторов коагуляции или путем подавления действия уже сформированных факторов, таких как гепарин. Следовательно ОАК относятся к антагонистам витамина К. Такие препараты, как варфарин, ацетокумарол или кумадин широко используются для предотвращения артериальной тромбоэмболии у больных с мерцательной аритмией или у больных, имеющих протезы сердечных клапанов, а также для лечения и предотвращения образования венозного тромбоза и легочной эмболии [1].

Применение этих лекарственных средств требует правильного мониторинга и корректировки дозы, чтобы получить желаемый терапевтический эффект. Если пациент получает солидные дозы ОАК препарата, то любое хирургическое вмешательство, даже рутинное удаление корня зуба, может привести к обильному кровотечению. С другой стороны, если снизить дозу препарата, возникает недостаточное антитромбическое действие, которое может привести к формированию тромба [2–5].

Проведенные нами исследования делают возможной модификацию протокола хирургического вмешательства у пациентов, находящихся на ОАК терапии, путем заполнениия лунки удаленного зуба синтетическим, остеокондуктивным материалом *easy-graft®* или *easy-graft®CRYSTAL*. При контакте с кровью материал твердеет в лунке. Обладая высокой межгранульной пористостью (до 70%), материал хорошо адсорбирует кровь, препятствуя возникновению пост экстракционного кровотечения.

Цель настоящей статьи – донести до врачей стоматологов особенности амбулаторного хирургического приёма больных, находящихся длительное время на антикоагулянтной терапии:

- Оценить риск кровотечения и риск возникновения тромбоза или тромбоэмболии при прекращении приема ОАК;
- Рассмотреть возможности применения местных гемостатических препаратов;
- Предложить, врачам дополнить карту обследования стоматологического пациента (особенно мужчин в возрасте старше 55-ти лет) вопросом о возможном приеме антикоагулянтов. Обосновать целесообразность заполнения лунки удаленного корня зуба, остеокондуктивным материалом *easy-graft®* или *easy-graft®CRYSTAL* с целью профилактики кровотечения у пациентов находящихся на антикоагулянтной терапии.

Тактика ведения амбулаторного, хирургического приема больных, принимающих оральные антикоагулянты – антагонисты витамина К, является определенной проблемой.

Клиницистам необходимо постоянно взвешивать как риск после операционного кровотечения при продолжении терапии, так и риск тромбоэмболических осложнений при отмене препарата. В ежедневной клинической практике подходы к антикоагулянтному лечению больных при стоматологическом вмешательстве во многом различаются [4–6].

В последние годы, большинство исследователей не рекомендуют изменять дозы или прерывать приём ОАК препарата или производить замену его на гепарин, до операции по удалению зуба.

Однако, рекомендации, которые представлены большинством исследователей в случае незначительной хирургии – в том числе удаление зуба, оказались весьма не единогласными [4–8].

Большинство источников рекомендуют не прерывать прием ОАК, сохраняя дозу в пределах терапевтического эффекта, естественно, в зависимости от патологии. Все же, следует принимать во внимание, что риск незначительного кровотечения более оправдан, чем увеличение риска тромбоэмболии, ассоциированной со снижением или приостановкой действия ОАК препарата.

Недавние рандомизированные исследования, например работа, опубликованная Sacco R. в 2007 [6], проводит сравнение возникших осложнений в двух группах пациентов, которым проводилось хирургическое вмешательство.

Павленко А.В., директор Института стоматологи Национальной медицинской Академии последипломного образования им. П.Л. Шупика, профессор, Украина

Токарский В.Ф., к. м. н., доцент кафедры стоматологии, института стоматологии Национальной Медицинской Академии Последипломного Образования им. П.Л. Шупика, Украина

Проць Г.Б., к. м. н., доцент кафедры хирургической стоматологии Ивано Франковского Государственного Национального Медицинского Университета, Украина

Павленко М.А., к. м. н., доцент кафедры стоматологии, института стоматологии Национальной Медицинской Академии Последипломного Образования им. П.Л. Шупика, Украина

Shterenberg A., к. м. н., B.Sc. Ph.D., практикующий хирург–стоматолог, консультант и лектор компании DS Dental (группы Sunstar Guidor), по вопросам клинического применения остеотропных материалов в Восточной Европе (Zurich, Switzerland)

В первой группе вмешательство производилось со снижением ОАК препаратов до уровня ниже терапевтического (МНС – международный нормализующий стандарт = 1,8).

Во второй группе вмешательство осуществлялось без снижения ОАК, с использованием местных, постоперативных, гемостатических средств.

Было сделано заключение что между обеими группами, нет никаких отличий – ни во время проведения оперативного вмешательства, ни в течение пост операционного периода.

Однако, мнения многих авторов не совпадают с такой точкой зрения. Существуют соответствующие протоколы, которые советуют прерывать или снизить дозировку ОАК на несколько дней перед хирургическим вмешательством, для того, чтобы обеспечить под терапевтический уровень препарата в течение короткого периода [7, 8].

Эти предложения были сделаны в интересах безопасности пациентов, которым необходимо провести удаление корня зуба, минимизировав риск развития кровотечения [9–11].

В этом же смысле, снижение кровотечения у этих пациентов способствует улучшению заживления мягких тканей и снижению раздражения слизистой оболочки полости рта.

Непременно должна быть хорошая хирургическая техника с совершенным кюретажем лунки удаленного зуба, удалением всех воспаленных и грануляционных тканей, хорошим зашиванием раневой поверхности, компрессией лунки перевязочным материалом, пропитанным транексамовой или аминокапроновой кислотами [12].

Была предложена методика, предусматривающая с целью профилактики кровотечения у больных, находящихся на ОАК терапии, заполнять лунку удаленного зуба или корня зуба адгезивным фибрином, окисленной целлюлозой или желатиновой губкой для скорейшего формирования кровяного сгустка перед наложением швов [3, 10, 11].

Были проведены исследования по использованию анти фибринолитических средств [3, 13], которые как местные гемостатические препараты ингибируют лизис фибрина. Например, применялась транексамовая кислота, которой орошалась лунка удаленного корня и назначалось полоскание полости рта раствором этой же кислоты в течение нескольких дней после операции.

В 2007, Perry и др. [14] проводят смешанное исследование на пациентах, которые находились на ОАК – терапии по удалению зубов, без изменения режима ОАК препаратов. Были использованы два местных гемостатических средства. В первом случае использовался 4,8% раствор транексамовой кислоты, а во втором – аутогенный фибрин. Авторы сделали вывод, что оба эти подхода эффективны и надежны в контролировании пост экстракционного кровотечения. В этом контексте лучшая эффективность была получена при ирригации лунки удаленного корня зуба 10 мл транексамовой кислотой немедленно после удаления. Затем лунка заполнялась адсорбирующей окисленной целлюлозой, пропитанной транексамовой кислотой. Больному назначалось полоскание полости рта (четырежды в день, в течение 7 дней) тем же раствором транексамовой кислоты.

Нанесение аутогенного фибрина на костные стенки лунки удаленного зуба рекомендовалось в тех клинических ситуациях, когда у пациента возникали трудности в проведении полосканий.

Самые последние исследования показали, что можно осуществлять эффективное контролирование гемостаза и получить хорошие результаты, назначая пациентам полоскания раствором транексамовой кислоты в течение двух дней [15].

Однако транексамовая кислота не имеет лицензии на использование во многих государствах Европы и Америки. Применение адгезивного фибрина (Tissucol®) не рекомендуется многими авторами изза риска передачи заболеваний – хотя в процессе производства эти системы подвергаются процессам вирусной инактивации. С другой стороны стоимость их очень высокая (8).

В большинстве клинических случаев пост экстракционное кровотечение контролируется проведением местных мероприятий, таких как: кюретаж лунки, сдавливание лунки, наложение швов, благодаря тому, что имеется хороший доступ к месту кровотечения.

В тех случаях, когда действия местных мероприятий оказываются недостаточными и антикоагулянтный эффект должен быть быстро остановлен, это достигается применением витамина К.

В этом смысле, внутривенное воздействие дает более быстрый эффект, чем оральное применение витамина К и рекомендованная доза составляет 5–10 мг. В случаях обильного кровотечения используются концентраты протромбинного комплекса или свежая замороженная плазма.

Профилактика тромбоэмболии всегда более важна, чем риск возникновения кровотечения при амбулаторном хирургическом вмешательстве. Поэтому следует

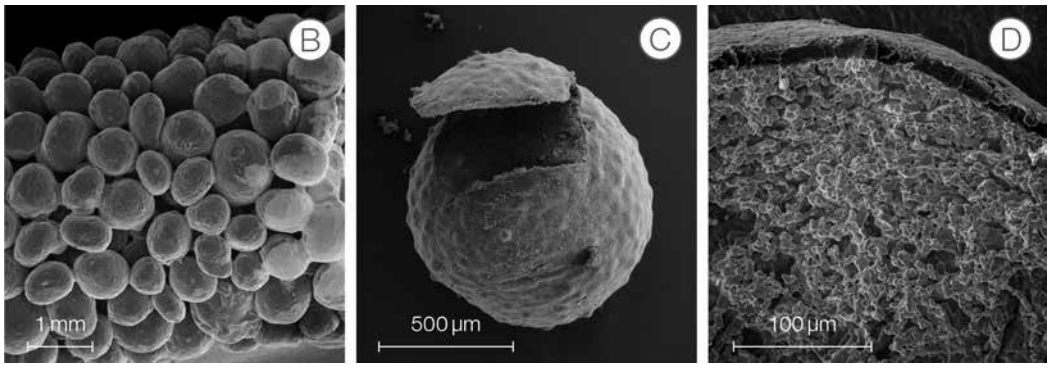

Рис. 1.
Электронное изображение материала.
В – макропористость материала.
С – одиночная гранула, покрытая оболочкой.
Д – микропористость кальций фосфата и отчетливо видно покрытие оболочкой.

придерживаться рекомендаций опубликованных клинических исследований и мнений опытных экспертов. Эти рекомендации, как правило, сводятся к тому, что при удалении зубов или корней зубов у пациентов, которые находятся на антикоагулянтной терапии, следует соблюдать дозу ОАК неизменной и работать с терапевтическими уровнями МНС, используя также местные гемостатические мероприятия – с применением антифибринолитических средств, таких как транексамовая кислота.

Более обширные хирургические стоматологические вмешательства с высоким риском возможного кровотечения требуют иных подходов и рекомендаций, так как необходима должная оценка конкретной клинической ситуации и участие гематолога [3,5].

В нашей клинической практике с целью профилактики кровотечения после удаления корня зуба у пациентов, которые находятся на антикоагулянтной терапии, мы применяли технологию, предусматривающую заполнение свежей лунки синтетическим остекондуктивным костьзамещающим материалом *easy-graft®* или *easy-graft®CRYSTAL*.

Эти материалы не содержат никаких субстанций человеческого или животного происхождения. Гранулы материала, которые находятся в шприце, состоят преимущественно из чистого кальций фосфата (β-ТКФ или би фазного кальций фосфата). Кальций фосфат успешно применяется во многих клинических случаях как субстанция для смешивания с собственной костью – в ортопедии и челюстно лицевой хирургии на протяжении многих лет (LeGeros 1988; Passuti et al. 1989; LeGeros et al. 2003; Zerbo et al. 2004; Suba et al. 2006) и на сегодняшний день это наиболее изученный биоматериал.

Уникальность технологии *easy-graft®* базируется на покрытии каждой гранулы материала тонкой оболочкой сополимера полилактидной и полигликоидной кислоты. В медицине композиты, основанные на полилактидной кислоте, применяются для изготовления стоматологических мембран, шовного материала, резорбируемых винтов, пластинок и швов для ортопедии. В фармацевтической промышленности из этого сополимера делают капсулы для лекарственных форм.

Перед введением материала в дефект, гранулы смачиваются жидкостью BioLinker®.

BioLinker® – это органический растворитель, содержащий N-methyl-2-pyrrolidone (NMP). Применяется этот растворитель во многих областях медицины уже на протяжении более 10 лет.

Пористость кальций фосфатного костьзамещающего материала, является ключевым фактором в регенерации костной ткани. Высокая микро пористость кальций фосфатов (размер пор от 1 до 10 µм) увеличивает остеокондуктивные свойства материала, а так же увеличивает регенерацию новой кости по сравнению с материалами не обладающими микро пористостью (Habibovic et al. 2005: Hing et al. 2005; Habibovic et al. 2006).

Наличие пор большого размера, макропористость, создает пространство для формирования новой кости и развития кровеносных сосудов, которые необходимы для поддержки новых тканей и выведения продуктов метаболизма.

Макропоры располагаются между круглыми, устойчивыми к давлению гранулами. Общая пористость материалов около 70%.

Общеизвестен факт, что поры являются своеобразными нишами для остеогенных клеток, поэтому материалы с открытыми, пористыми системами очень привлекательны для факторов роста. Адсорбируя до 50% крови, материалы *easy-graft®* или *easy-graft® CRYSTAL* могут применяться как наполнители костного дефекта при профилактике кровотечения у пациентов, находящихся на антикоагулянтной терапии.

В шприце находятся свободные, сыпучие гранулы β – три кальций фосфата, покрытые оболочкой ПЛГК



Рис. 2. Отдельные компоненты Гранулы кальций фосфата (серые) Оболочка (фиолетовая) BioLinker® – темно синий



Рис. 3. BioLinker® проникает в оболочку и образуется пластическая масса



Рис. 4. При контакте с кровью BioLinker® удаляется из оболочки



Рис. 5. Стабильная матрица в дефекте

(Рис. 2). Как только в шприц вводится BioLinker®, оболочка, покрывающая гранулы, становится мягкой. Гранулы склеиваются между собой и материал принимает консистенцию пластической массы (Рис. 3).

В костном дефекте, при контакте с жидкостью раны, BioLinker® удаляется из оболочки (Рис. 4) и материал начинает твердеть. В результате чего образуется стабильная, пористая матрица (Рис. 5). Происходящий процесс – это обратимый физический процесс, не имеющий ничего общего с химическими превращениями или процессом полимеризации. BioLinker® временно размягчает полимерное покрытие. Как только он вымывается из оболочки, сополимер восстанавливается в своем твердом состоянии.

Костьзамещающие материалы, твердеющие в дефекте, обладают неоспоримыми преимуществами

Регенерация костной ткани дефекта начинается от его костных стенок, вот почему костьзамещающие материалы помещаются в костный дефект для создания контакта с костными стенками. Так как *easy-graft®* пластичен, он способен заполнить костный дефект, точно повторяя его форму. Кровь, поступающая от свежих костных стенок дефекта, пропитывает материал, и он начинает твердеть. Частицы не могут двигаться и межгранульные микродвижения исключаются. Образовывается монолитная масса *easy-graft®*.

Материал образовывает стабильную, устойчивую к механическим нагрузкам матрицу и формирует пространства для формирования новой костной ткани. Стабильный костьзамещающий материал способен просто и эффективно закрывать раневую поверхность дефекта, как, например, при профилактике атрофии лунки удаленного корня, при профилактике кровотечения, что позволяет хирургу работать без использования мембраны.

Процесс резорбции материала *easy-graft®* состоит из трех этапов:

- N-methyl-2-pyrrolidone (NMP*) BioLinker® выводится через несколько часов.
- Сополимерная оболочка ПЛГК, покрывающая каждую гранулу, резорбируется через несколько недель.
- β – три кальций фосфат остается в дефекте на несколько месяцев и больше.

BioLinker® удаляется из оболочки и выводится из организма в течение нескольких часов.

Более чем 90% NMP удаляется из костьзамещающего материала в течение ближайших трех часов. Продукты метаболизма NMP выводятся из организма через мочу в течение от 1 до 3-х дней (World Health Organization 2001; Bader и др. 2005; Bader и др. 2007; Bader и др. 2008).

ПЛГК резорбируется через несколько недель

Десятимикронная сополимерная оболочка ПЛГК резорбируется через 4 недели. В течение этого времени соединение между гранулами постепенно ослабевает, пока не прекращается полностью. Процесс регенерации новой костной ткани идет параллельно с процессом резорбции материала, и в конечном результате материал остается стабильным в дефекте, благодаря развивающимся собственным тканям организма.

easy-graft® – 100% резорбируемый материал.

Механизмов резорбции β-ТКФ – два:

Первый – физиологическое растворение (Zerbo et al. 2005; Knabe et al. 2008) при котором ионы кальция Ca2+ и фосфата $PO4^3$ освобождаются и выводятся из организма.

И второй механизм – это процесс, основанный на функции двух клеток, которые осуществляют резорбцию – остеокласты и фагоциты (Kondo et al. 2005; Nair et al. 2006; Chazonoetal. 2008).

Рис. 1. Оставшиеся корни

Рис. 2. Лунки удаленных корней

Рис. 3. Материал вводится из шприца

Рис. 4. Лунки заполнены материалом

Рис. 5. Рана ушивается герметично

Рис. 6. Состояние альвеолярного отростка на 10 день после операции

Клинический пример

Больной М, в возрасте 64 лет. На этапе ортопедической реабилитации потребовалось удаление оставшихся корней 13,14,15,16 зубов. Больной находился на антикоагулянтной терапии по поводу профилактики возникновения кардиотромбоза.

После консультации с терапевтом больного было принято решение не отменять применение антикоагулянтного препарата, провести удаление корней и для профилактики кровотечения, заполнить лунки материалом *easy-graft®CRYSTAL*.

После проведенной операции и наложения швов локальное кровотечение не отмечалось. Заживление раны, по словам больного, протекало без какаких либо болевых ощущений. На второй день в области удаленных корней отмечался незначительный отек мягких тканей. На 10 день после снятия швов состояние альвеолярного отростка хорошее, без признаков возникающего после операции кровотечения.

Заключение

Профилактика кровотечения на стоматологическом, хирургическом амбулаторном приеме, особенно у пациентов находящихся на антикоагулянтной терапии, до настоящего времени остается проблемой.

В ежедневной клинической практике подходы к антикоагулянтному лечению больных при стоматологическом вмешательстве во многом различаются.

Предоперационная тактика может представлять собой продолжение принятия ОАК, ее уменьшение или полную отмену.

Если пациент получает солидные дозы ОАК препарата, то любое хирургическое вмешательство, даже рутинное удаление корня зуба, может привести к обильному кровотечению. С другой стороны, если снизить дозу препарата, возникает недостаточное антитромбическое действие, которое может привести к формированию тромба.

В последние годы, большинство исследований не рекомендуют предпринимать изменение дозы или прерывание принятия ОАК препарата или замену его на гепарин, прежде чем провести операцию по удалению зуба.

В большинстве клинических случаев, пост экстракционное кровотечение контролируется проведением местных мероприятий, таких как: кюретаж лунки, сдавливание лунки, наложение швов, благодаря тому, что имеется хороший доступ к месту кровотечения.

Была предложена методика, предусматривающая, с целью профилактики кровотечения у больных находящихся на ОАК терапии, согласно которой, лунку удаленного зуба или корня зуба заполнялась адгезивным фибрином, окисленной целлюлозой или желатиновой губкой или использовалась транексамовая кислота, которой орошалась лунка удаленного корня, для скорейшего формирования кровяного сгустка.

Проведенные нами исследования подтверждают возможность модификации протокола амбулаторного, хирургического вмешательства у пациентов, находящихся на ОАК терапии, путем заполнения лунки удаленного зуба синтетическим, остеокондуктивным материалом *easy-graft®*.

Мы считаем, что данные дополнения и модификации хирургического протокола удаления корня или корней зубов позволят улучшить качество стоматологической помощи и избежать нежелательных осложнений, как геморрагических, так и тромбоэмболических, у пациентов, находящихся на антикоагулянтной терапии. Кроме того, введение в дефект костьзамещающего материала способствует профилактике атрофии альвелярного отростка, а значит улучшает качество последующего ортопедического лечения.

Таким образом, предлагаемая нами методика заполнения лунки удаленного корня остеокондуктивным, твердеющим в дефекте костьзамещающим материалом *easy-graft®* и easy-*graft®CRYSTAL* должна рассматриваться как методика профилактики кровотечения при проведении различной степени тяжести малоинвазивного стоматологического вмешательства у лиц принимающих ОАК.

Литература

1. Aframian DJ, Lalla RV, Peterson DE. Management of dental patients taking common hemostasis-altering medications. Oral Surg Oral Med Oral Pathol Oral Radiol Endod. 2007.
2. Hirsh J, Fuster V, Ansell J, Halperin JL. American Heart Association; American College of Cardiology Foundation. American Heart Association/ American College of Cardiology Foundation guide to warfarin therapy. Circulation. 2003 Apr 1; 107 (12):1692-711.
3. Gregory YH Lip, Management of anticoagulation before and after elective surgery. ©2007
4. Ickx BE, Steib A. Perioperative management of patients receiving vitamin K antagonists. Can J Anaesth. 2006 Jun; 53 (6 Suppl):S113-22.
5. Ferrieri GB, Castiglioni S, Carmagnola D, Cargnel M, Strohmenger L, Abati S. Oral surgery in patients on anticoagulant treatment without therapy interruption. J Oral Maxillofac Surg. 2007 Jun; 65(6):1149-54.
6. Sacco R, Sacco M, Carpenedo M, Mannucci PM. Oral surgery in patients on oral anticoagulant therapy: a randomized comparison of different intensity targets. Oral Surg Oral Med Oral Pathol Oral Radiol Endod. 2007 Jul; 104(1):E18-21.
7. Kearon C., Kahn S.R., Agnelli G. et al. Antithrombotic therapy for venous thromboembolic disease: American College of Chest Physicians Evidence-Based Clinical Practice Guidelines (8th Edition). Chest 2008; 133 (6 Suppl):454S–545S.
8. Lim W., Wang M., Crowther M., Douketis J. The management of anticoagulated patients requiring dental extraction: a cross-sectional survey of oral and maxillofacial surgeons and hematologists. J Thromb Haemost 2007; 5 (10):2157-9.
9. Nematullah A, Alabousi A, Blanas N. et al. Dental surgery for patients on anticoagulant therapy with warfarin: a systematic review and meta-analysis. Tex Dent J 2009; 126(12):1183-93.
10. McBane R.D., Wysokinski W.E., Daniels P.R. et al. Periprocedural Anticoagulation Management of Patients With Venous Thromboembolism. Arteriosclerosis, Thrombosis, and Vascular Biology 2010; 30(3):442-448.
11. Hong C.H., Napenas J.J., Brennan M.T. et al. Frequency of bleeding following invasive dental procedures in patients on low-molecular-weight heparin therapy. J Oral Maxillofac Surg. 2010; 68(5): 975-9.
12. Murphy J., Twohig E., McWilliams S.R. Dentists' approach to patients on anti-platelet agents and warfarin: a survey of practice. J Ir Dent Assoc 2010; 56(1):28-31.
13. Guidelines for the management of atrial fibrillation: The Task Force for the Management of Atrial Fibrillation of the European Society of Cardiology (ESC). Eur Heart J. – 2010; 29
14. Perry D.J., Noakes T.J., Helliwell P.S. Guidelines for the management of patients on oral anticoagulants requiring dental surgery. British Dental Journal 2007; 203(7): 389-393.
15. Garcia D.A., Regan S., Henault L.E. et al. Risk of Thromboembolism With Short-term Interruption of Warfarin Therapy. Arch Intern Med 2008; 168(1):63-69.
16. LeGeros R. Z.: Calcium phosphate materials in restorative dentistry: Adv Dent Res (1988) 2 (1): 164-80.
17. Passuti N., Daculsi G., Rogez J. M., Martin S. and Bainvel J. V.: Macroporous calcium phosphate ceramic performance in human spine fusion Clin Orthop Relat Res (1989) 169- 76.
18. LeGeros R. Z. and LeGeros J. P.: Calcium Phosphate Bioceramics: Past, Present and Future Key Engineering Materials (2003) 240-242: 3-10.
19. Suba Z., Takacs D., Matusovits D., Barabas J., Fazekas A. and Szabo G.: Maxillary sinus floor grafting with beta-tricalcium phosphate in humans: density and microarchitecture of the newly formed bone Clin Oral Implants Res (2006) 17(1): 102-8.
20. Habibovic P., Sees T. M., van den Doel M. A., van Blitterswijk C. A. and de Groot K.: Osteoinduction by biomaterials – physicochemical and structural influences J Biomed Mater Res A (2006) 77(4): 747-62.
21. Habibovic P., Yuan H., van der Valk C. M., Meijer G., van Blitterswijk C. A. and de Groot K.: 3D microenvironment as essential element for osteoinduction by biomaterials Biomaterials (2005) 26(17): 3565-75.
22. Bader M., Keener S. A. and Wrbitzky R.: Dermal absorption and urinary elimination of N-methyl-2-pyrrolidone Int Arch Occup Environ Health (2005) 78(8): 673-6.
23. Bader M., Wrbitzky R., Blaszkewicz M., Schaper M. and van Thriel, C.: Human volunteer study on the inhalational and dermal absorption of N-methyl-2-pyrrolidone (NMP) from the vapour phase Arch Toxicol (2008) 82(1): 13-20.
24. Bader M., Wrbitzky R., Blaszkewicz M. and van Thriel C.: Human experimental exposure study on the uptake and urinary elimination of N-methyl-2-pyrrolidone (NMP) during simulated workplace conditions Arch Toxicol (2007) 81(5):335-46.
25. Gacic B., Todorovic L., Kokovic V., Danilovic V., Stojcev-Stajcic L., Drazic R. and Markovic A.: The closure of oroantral communications with resorbable PLGA-coated beta-TCP root analogs, hemostatic gauze, or buccal flaps: A prospective study Oral Surg Oral Med Oral Pathol Oral Radiol Endod (2009).
26. Fugazzotto P. A., Shanaman R., Manos T. and Shectman R.: Guided bone regeneration around titanium implants. Int J Periodontics Restorative Dent (1997) 17(3): 292, 293-9.
27. Fussinger R. and Fessinger K.: Resultats cliniques et histologiques a long terme, aprиs гйgйnйration osseuse avec du phosphate tricalcique Я et mise en place d'implants Le Chirurgien- Dentiste de France (2005) 1223: 1-5.
28. Nair P. N., Luder H. U., Maspero F. A., Fischer J. H. and Schug J.: Biocompatibility of Beta-tricalcium phosphate root replicas in porcine tooth extraction sockets –J Biomater Appl (2006) 20(4): 307-24.
29. Neumeyer S., Bцsebeck H. And Neumeyer-Wьhr S.: Der Einsatz von polylactidbeschichtetem Beta-Tricalciumphosphat. Quintessenz (2009) 60(8): 891-9.
30. Thoma D. S., Halg G. A., Dard M. M., Seibl R., Hammerle C. H. And Jung R. E.: Evaluation of a new biodegradable membrane to prevent gingival ingrowth into mandibular bone defects in minipigs Clin Oral Implants Res (2009) 20 (1): 7-16.

Resume.

Anticoagulants (OAK) are preparations which interfere with folding of plasma of blood, by blocking of synthesis by a liver of factors of coagulation or by suppression of action of already created factors, such as heparin.If a patient gets the solid doses of OAK of preparation, any surgical interference, even conservative delete of root of tooth, can result in a hemorrhea. If to reduce the dose of preparation, there is insufficient antitrombic reaction which will result in forming of blood clot.

The researches conducted by us offer modification of protocol of surgical interference for the patients of being on OAK of therapy, by a way filling of small hole of remote tooth synthetic, by osteoconductiv material of easy-graft. At a contact with blood material hardens in a small hole. Possessing high between granule porosity (to 70%) well adsorbs blood, hindering an origin post-modernism of the extraction bleeding.