Идеальная механическая обработка ротационными (роторными) инструментами корневого канала, создание конусности в канале для медикаментозной обработки (ирригации), трехмерное гомогенное пломбирование системы корневого канала (термопластифицированной гуттаперчей) невозможно без четкого определения рабочей длины корневого канала и его физиологической верхушки (минимального апикального сужения).

Сохранение той самой «интимной зоны» (рис.1 A,C) корневого канала, анатомии и изначальной физиологии корневого канала позволит снизить риск возникновения ятрогенных воспалительных заболеваний, вызванных выведением инфицированного дебриза (опилок, дентина) за апекс, что в свою очередь вызывает раздражение и, как следствие, ответную реакцию организма в виде воспаления. Поэтому необходимо четко определять физиологический и рентгенологический апекс, конечно же с помощью **апекслокатора**.

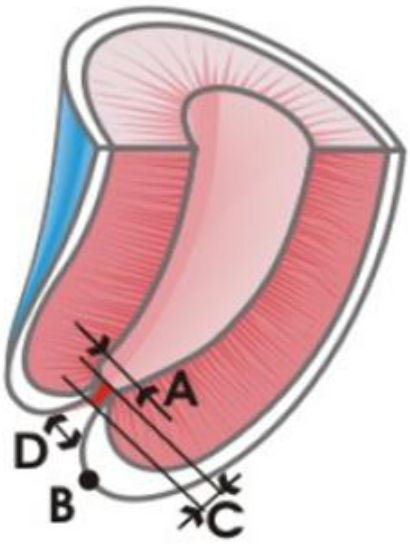

Рис.1

A-физиологическое верхушечное отверстие (foramen physioloqicum);
B-рентгенологический апекс (верхушка корня);
C-апикальное сужение;
D-анатомическое верхушечное отверстие (foramen apicale)

По данным многих авторов доктор мануально (тактильно) может определить минимальное апикальное сужение только в 65% случаев, погрешность в 35% в эндодонтии недопустима, поэтому необходимо четко определить ту самую рабочую длину, а сделать это можно используя только ***апекслокатор****.*

Многие доктора ориентируются чаще всего не на апекслокатор, а на рентгенологический снимок, доверяя «красивой» картинке, но чаще всего, то, что мы видим (рис2), не соответствует тому, что есть на самом деле в 95% (рис3), поэтому еще одним условием определения истинной рабочей длины являются снимки в двух и более проекциях одного клинического случая, как минимум прямая и дистальная ангуляция, подтвержденные **апекслокатором**.

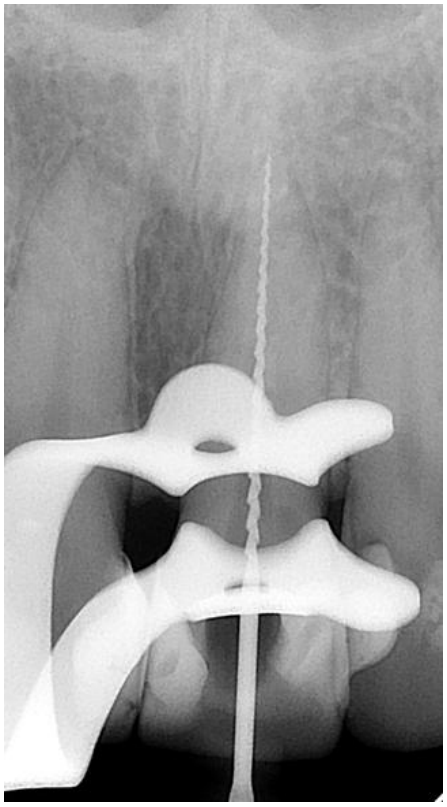

Рис.2

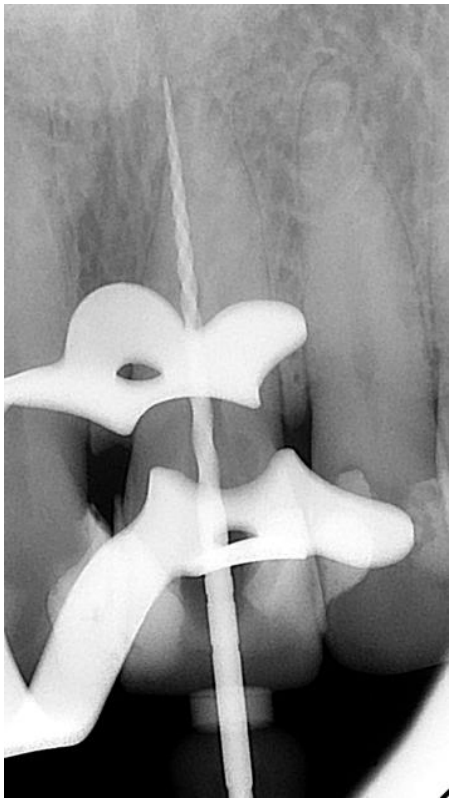

Рис.3

По данным гистоморфометрических измерений, проведенных Dummer et al (1984), среднее расстояние между апикальной констрикцией и анатомической верхушкой составляет 0,51мм. Более чем в 92% случаев апикальное сужение находится в 0,5-1мм от анатомической и в 1,0-1,5мм от рентгенологической верхушки.

Не соблюдая стандарты препарирования, определение предварительной и окончательной рабочей длины, игнорируя **апекслокатор**, доктор пломбирует до рентгенологической верхушки, которую и видит чаще всего на снимке. По сути, врач осознанно и намеренно делает перфорацию апикального сужения (рис1С), выводя инструмент с некротизироваными тканями за апекс, и говорит пациенту, что у него пару дней поболит — это нормально.

На сегодняшний день 90% врачей знают и уверенны в том, что корневой канал необходимо препарировать и пломбировать до физиологической верхушки, но к сожалению только 10% делают это, используя для определения рабочей длины апекслокатор.

Метод *апекслокации* основан на постоянстве электрического сопротивления тканей, таких как твердые ткани зуба и периодонта, обладающими разной величиной сопротивления. **Апекслокаторы** первого поколения работали только в

идеально сухой среде, что существенно снижало процентность четкого определения предварительной и окончательной рабочей длины, а учитывая тот факт, что более 60% лечения по статистике занимает перелечивание, не всегда с первого раза возможно было определить минимальное апикальное сужение.

Современные **апекслокаторы**, адаптированы для работы в любой ирригационной среде и вне зависимости от чистоты канала, что конечно же облегчает определение минимального апикального сужения и существенно снижает риск ятрогенных воспалительных заболеваний, а с появлением новых ротационных инструментов, без которых сегодняшняя эндодонтия не представляется возможной, появились и эндомоторы с уже встроенными апекслокаторами, что эргономично сказалось на рабочем месте врача стоматолога, облегчило и снизило манипуляции во время эндодонтического лечения.

При выборе апекслокатора необходимо руководствоваться следующими параметрами:

1. **Апекслокатор** должен работать в любой среде (слюна, кровь, ирригационные растворы)
2. Возможность определять в канале латеральные ответвления и перфорации во время *апекслокации*
3. Иметь повышенную чувствительность, тем самым различая минимальное апикальное сужение и рентгенологический апекс
4. Не должен графически отображать цифровые значения, так как ни один в мире **апекслокатор** пока еще не является метрическим прибором
5. В идеале определять клиническое состояние пульпы зуба (ЭОД)
6. Иметь четкий регулирующийся звуковой сигнал для контроля прохождения инструмента в канале и определения рабочей длины
7. Зарядки апекслокатора должно хватать как минимум на 6-8 часов работы

При соблюдении всех стандартов препарирования и определения рабочей длины с помощью **апекслокатора**, можно добиться идеальных условий для пломбирования канала гуттаперчей, что является конечным пунктом в эндодонтическом лечении, тем самым снизить риск развития осложнений, связанных с выведением дебриса и в последующем, пломбировочного материала за апекс.

Бусарова Н. И.

Как добиться точных показаний апекслокатора:

- Создайте идеальные условия в канале – он должен быть не сухой и не слишком влажный (идеальная среда- гель на основе ЭДТА).
- При работе всегда используйте коффердам.
- Старайтесь использовать файл приблизительно подходящий по диаметру каналу в апикальной трети.
- Помните, что первое измерение апекслокатором самое точное.
- После первого измерения используйте линейку и стопер, а не апекслокатор.
- Повторное измерение необходимо при работе в искривлённых каналах из-за потери рабочей длины.
- При повторном измерении апекслокатором необходимо учесть увеличение диаметра апикальной трети и взять файл побольше.

- При повторном измерении необходимо учесть изменение контрольной точки.
- Не использовать их для контроля качества обработки канала, когда он уже разработан.
- Вовремя заряжайте аккумулятор апекслокатора.
- Мобильные телефоны могут негативно влиять на точность показаний апекслокатора.

Часто встречающиеся случаи, при которых апекслокатор не может давать точных показаний.

1. Корневой канал с большим апикальным сужением
В этом случае точного результата измерений получить нельзя. Результат измерения будет меньше, чем реальная длина.

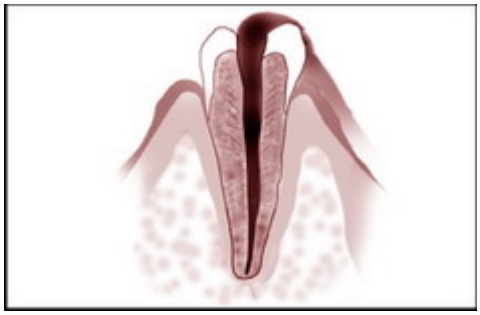

2. Корневой канал с кровотечением или слюной, вытекающей из препарированной полости доступа.
Если кровь или слюна вытекают из препарированной полости доступа и входят в контакт с десной, окружающей зуб, то происходит утечка электрического тока. В результате этого точного результата измерений при помощи апекслокатора получить нельзя. Подождите, пока кровотечение полностью не прекратится, прежде чем производить измерение.

3. **Сломанная коронка**
Если коронка сломана, и десна находится в полости доступа вблизи от устья корневого канала, то контакт между десной и файлом приводит к утечке электрического тока, из-за чего нельзя получить точного измерения. В таком случае необходимо надстроить зуб при помощи соответствующего материала, чтобы изолировать десну.

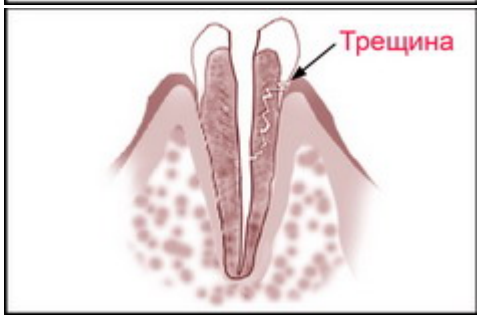

4. Зуб с трещиной
В зубе с трещиной возникает утечка электрического тока, из-за чего невозможно осуществить точное измерение апекслокатором.

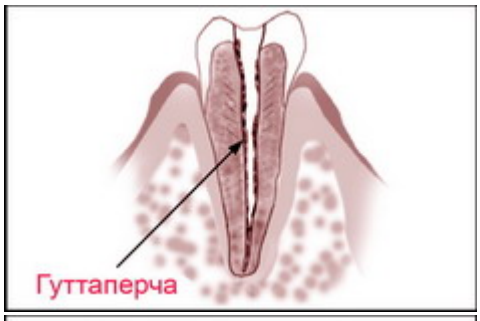

5. Повторная обработка корневого канала, запломбированного гуттаперчей
В данном случае необходимо полностью удалить гуттаперчу перед проведением измерения. Сначала необходимо провести маленький файл через всё апикальное сужение, а затем наполнить канал солевым раствором перед проведением измерения.

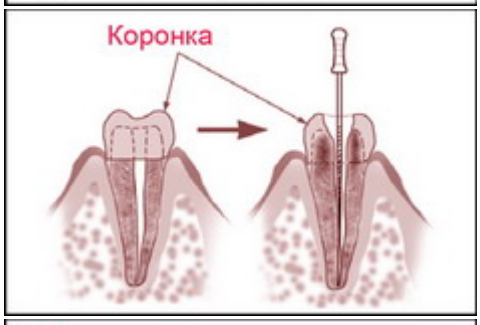

6. Коронка или зубной протез соприкасающиеся с десной
Нельзя провести точное измерение апекслокатором, если файл касается металлического зубного протеза, находящегося в контакте с десной. В данном случае перед проведением измерения необходимо расширить полость доступа в верхней части коронки, чтобы файл не касался металлического зубного протеза.

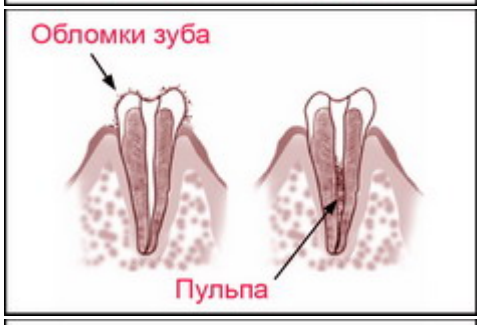

7. Обломки зуба/ Остатки пульпы
Полностью удалите все обломки зуба и остатки пульпы в канале. В противном случае точное измерение при помощи апекслокатора провести невозможно.

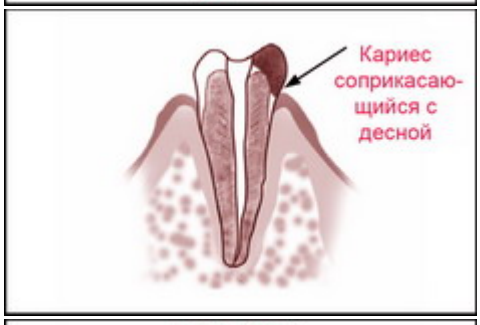

8. Кариес, соприкасающийся с десной
В этом случае электрическая утечка через зараженную область кариеса к десне лишит возможности получать точное измерение.

9. Заблокированный канал

Нельзя провести измерения, если канал заблокирован. Чтобы провести измерения, полностью откройте его до апикального сужения

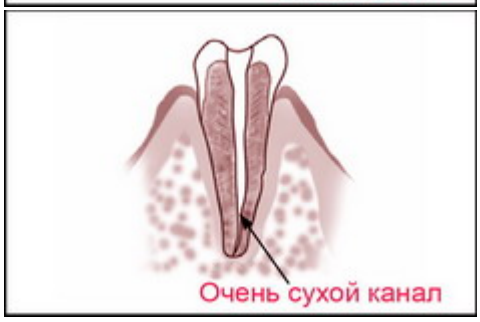

10. Чрезвычайно сухой канал
Нельзя провести точные измерения, если канал сильно пересушен. В этом случае попытайтесь увлажнить его с помощью солевого или других соответствующих растворов.

Электронное измерение и рентгенография.

Иногда фактическое апикальное сужение точно не совпадает с анатомическим апексом. Фактическое апикальное сужение может находиться выше по направлению к коронке зуба. В данном случае на рентгеновском снимке будет казаться, что файл не достиг апекса.

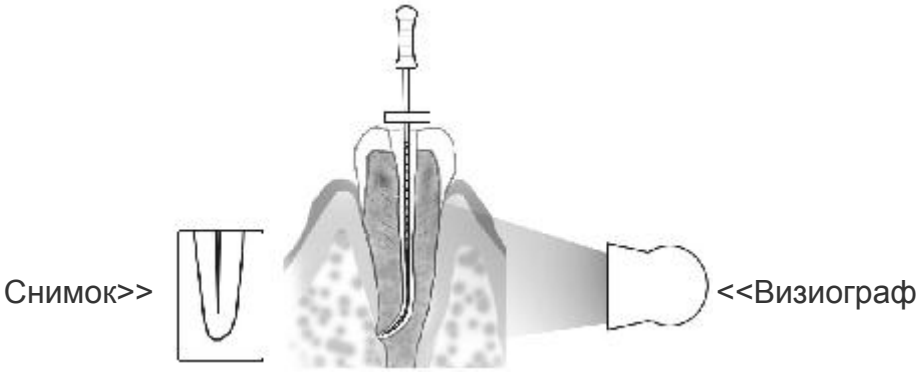

Исполнил Степанцов М.Ю. для Степанцова С.Ю.